

REVISTA ELETRÔNICA ACERVO SAÚDE

Electronic Journal Collection Health ISSN 21782091



Indexada 



Tumor Odontogênico Queratocisto: Relato de caso

Tumor odontogénico Queratoquístico: Presentación de un caso

Keratocyst Odontogenic Tumor: Case report

Fabiola Cunha Bernardes e Rezende¹

Márcio Américo Dias²

RESUMO

Este artigo teve como objetivo fazer um relato de caso de uma paciente de 14 anos de idade, sexo feminino, leucoderma, apresentando queixa principal de crescimento intrabucal com desconforto na região retro molar do lado direito, perda do fundo de vestibulo. Foi diagnosticada após biópsia, como tendo um Tumor Odontogênico Queratocisto nesta região e que foi tratada cirurgicamente pela técnica de descompressão associada à curetagem. Após tratamento ortodôntico a paciente continua em proervação.

Palavras-chave: Tumor Odontogênico Queratocisto, descompressão, curetagem.

ABSTRACT

This article it has for objective to describe a case report of a 14 years old patient, female, leucoderm, presenting chief complaint of intraoral growth with discomfort in retro molar region of the right side, vestibule fund loss. She was diagnosed after biopsy, as having a keratocyst odontogenic tumor in this region and that was surgically treated by decompression technique associated with curettage. After orthodontic treatment the patient remains under observation.

Key Words: Keratocyst Odontogenic Tumor, Decompression, Curettage.

RESUMEN

Este artículo es un caso clínico de un paciente de 14 años de edad, de sexo femenino, leucoderma, la presentación de la queja principal del crecimiento intraoral con molestias en la región retromolar del lado derecho, pérdida de fondo de vestibulo. Se le diagnosticó después de la biopsia, ya que tiene un tumor odontogénico keratocystic en esta región y que fue tratado quirúrgicamente mediante la técnica de descompresión asociado con curetaje. Después de un tratamiento de ortodoncia el paciente permanece en acompañamiento.

Palabras clave: Tumor Odontogénico Queratoquístico, Descompresión, Curetaje.

¹ Acadêmica do Curso de Odontologia do Instituto Nacional e Ensino Superior e Pós-graduação Padre Gervásio. E-mail: fabiola_cunha@ymail.com

² Docente do Curso de Odontologia do Instituto Nacional e Ensino Superior e Pós-graduação Padre Gervásio. E-mail: marcdias6@gmail.com

INTRODUÇÃO

Por apresentar características compatíveis às neoplasias, tais como crescimento descontrolado e alta taxa de recorrência, o Tumor Odontogênico Queratocisto (TOQ) foi incluído ao grupo dos tumores odontogênicos a partir de 2005 (PEIXOTO, 2009).

O Tumor Odontogênico Queratocístico (TOC), ou Tumor Queratocisto Odontogênico ou Tumor Odontogênico Queratocisto (TOQ) é um tipo de neoplasia, prevalente em indivíduos do sexo masculino, localizada, na maioria das vezes na região da mandíbula, tendendo a envolver região posterior e ramo ascendente. Caracteriza-se por ser uma lesão cística de comportamento agressivo e invasivo, com dor e aumento de volume na região afetada conforme sua extensão (GARCIA, 2011). Entre os profissionais e estudiosos da área acredita-se que a patologia tem origem de restos celulares da lâmina dentária ou epitélio reduzido do esmalte (DIB, 2012). Histologicamente, o TOQ apresenta cápsula cística composta por parede de tecido epitelial estratificado pavimentoso, apresentando em suas camadas celulares, que podem variar de seis a dez, paraqueratina e ou ortoparaqueratina e uma camada de células basais em paliçada; apresenta uma parede de tecido conjuntivo fibroso com cistos menores ou cortes transversais da cápsula cística. O conteúdo cístico caracteriza-se por ser líquido cor de palha ou espesso acinzentado, apresentando queratina, cristais de colesterol e corpos hialinos (ACIOLE, 2010). O TOQ quando infectado, tem suas características histológicas alteradas, podendo apresentar epitélio não queratinizado estratificado e raramente se transforma em displasia epitelial ou carcinoma espinocelular (ANTUNES, 2005).

O aspecto radiográfico da lesão pode ser unilocular ou multilocular, dependendo de sua extensão, mas sendo a maior parte caracterizada por lesões de aspecto radiolúcido, unilocular associado a coroa de um elemento dental, podendo gerar dúvidas quanto ao diagnóstico diferencial entre o cisto dentífero, o ameloblastoma, o cisto odontogênico calcificante, o tumor odontogênico adenomatoide e o fibroma ameloblástico e quando se apresenta como lesão isolada sem a associação de elemento dental, pode-se incluir, no diagnóstico diferencial, o cisto ósseo traumático, o granuloma central de células gigantes, o cisto periodontal lateral, cistos fissurais e lesões não odontogênicas, além de más formações vasculares intraósseas, tumores ósseos benignos e plasmocitomas (ACIOLE, 2010). Apresentam crescimento diferente do cisto radicular e dentífero e por essa razão, vários pesquisadores sugerem que os ceratocistos odontogênicos devam ser considerados como neoplasmas císticos benignos e não como cistos (VAROLI, 2010).

Normalmente o TOQ é assintomático, sendo descoberto em exames de rotina, mas em casos mais extensos existe a tumefação da área atingida (MALLMANN, 2012). Devido a estas características, o diagnóstico conclusivo e preciso somente deverá ser feito após análises histopatológicas associadas às informações clínicas e radiográficas⁴ (ACIOLE, 2010).

Quando a lesão apresenta aspecto multilocular pode estar associado à Síndrome de Gorlin (PEIXOTO, 2009).

O tratamento do TOQ pode ser realizado por enucleação, curetagem, marsupialização ou ressecção em bloco. Várias técnicas foram descritas buscando diminuir a taxa de recorrência e a extensão da cirurgia, evitando-se ressecções segmentares, visto que se trata de um tumor benigno, entre estas estão a colocação de solução de Carnoy (fixador de tecido) na loja cirúrgica e o uso adjunto de crioterapia, osteotomia periférica ou eletrocauterização (GARCIA, 2011).

A descompressão com curetagem ou marsupialização apresenta uma elevada taxa de sucesso em relação aos tratamentos agressivos, pois promovem uma menor morbidade preservando estruturas importantes, como unidades dentárias e nervos (ACIOLE, 2010).

O objetivo deste estudo foi fazer um relato de caso de uma paciente de 14 anos de idade, sexo feminino, leucoderma, apresentando queixa principal de crescimento intrabucal com desconforto na região retro molar do lado direito, perda do fundo de vestibulo sendo diagnostica como tendo um Tumor Odontogênico Queratocisto nesta região.

DETALHAMENTO DO CASO

Esta pesquisa foi previamente aprovada pelo Comitê de Ética em Pesquisa com Seres Humanos (CAAE: 41516815.3.0000.5102) seguindo os preceitos da Resolução 466/12 mantendo os princípios bioéticos básicos de autonomia, beneficência e justiça.

A paciente A.M.S do sexo feminino 14 anos, leucoderma, procurou serviço odontológico de um consultório particular na cidade de Pouso Alegre MG por apresentar como queixa principal um desconforto e aumento de volume intrabucal no lado direito. No exame extrabucal observou-se pequeno aumento de volume na região do ângulo da mandíbula do lado direito. No exame intrabucal notou-se ausência do elemento dentário 47, 48 e perda parcial do fundo de vestibulo na região retro molar do lado direito. (Fig. 1A). Foram solicitados exames radiográficos e tomográficos. No exame tomográfico foi visto uma grande área radiolúcida bem delimitada e em contato íntimo com a lesão os elementos dentários 47, 48 e preservação das corticais ósseas em toda a sua extensão (Fig. 1B). O elemento 48 ainda encontrava-se em desenvolvimento, em posição vestibulo-angular.

A hipótese diagnóstica era de Tumor Odontogênico Queratocisto, Ameloblastoma e Cisto Dentífero. Devido ao tamanho da lesão foi indicado tratamento cirúrgico de descompressão associado a curetagem (Fig. 2A). Durante a curetagem observou-se mobilidade do elemento 46, fragilidade óssea com hipótese de fratura, com planejamento de exodontia após 30 a 40 dias. O material cístico retirado foi enviado para exame anatomopatológico onde o laudo diagnóstico foi de Tumor Odontogênico Queratocisto (Fig. 2B).

Após 40 dias fez-se nova avaliação no elemento 46 que demonstrou estabilidade e teste de vitalidade pulpar positivo. Foi realizado acompanhamento com radiografias durante 7 meses observando-se

neoformação óssea completa e após isto a paciente foi encaminhada para tratamento ortodôntico para tracionamento do elemento 47 (Fig. 3). A paciente ainda se encontra em tratamento ortodôntico e preservação.

Figura 1 – A, aspecto clínico intra bucal do tumor; B, região radiolúcida, bem delimitada e no interior os elementos dentários 47 e 48. Observa-se preservação das corticais ósseas em toda a sua extensão no exame tomográfico

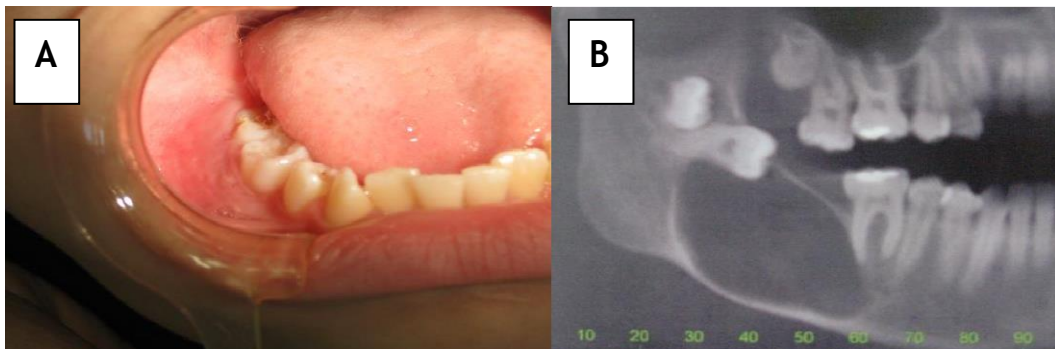


Figura 2 – A, tratamento cirúrgico (Descompressão e curetagem); B, material retirado cirurgicamente.

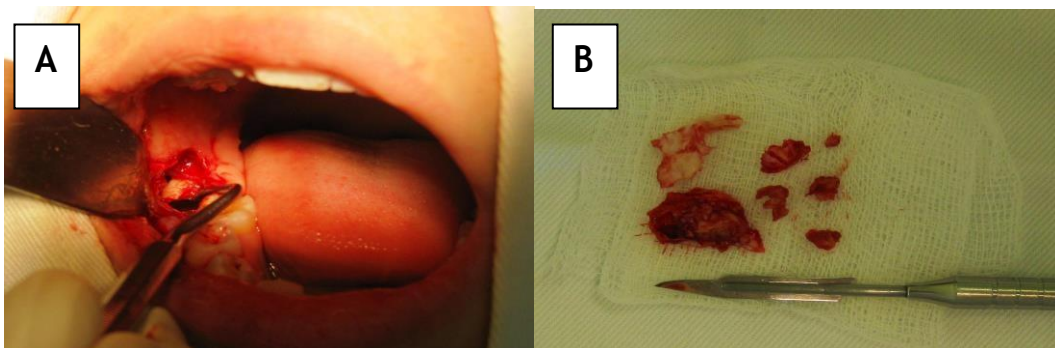
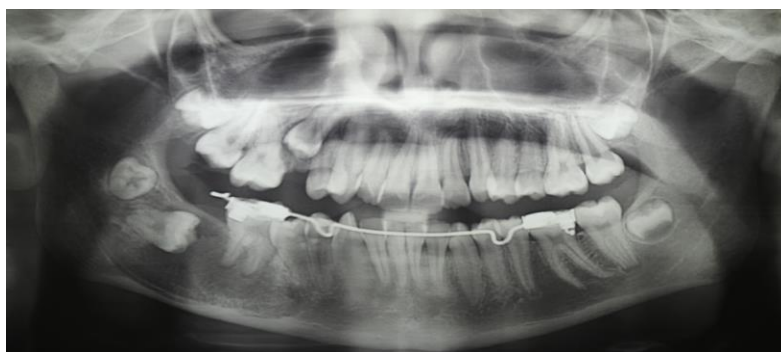

Figura 3. Tratamento ortodôntico de tracionamento pós-cirúrgico



DISCUSSÃO

Por possuir crescimento lento e indolor, com alto índice de recidiva o TOQ é uma lesão que requer considerações especiais. Há uma concordância geral de que a lesão se origina de remanescentes celulares da lâmina dentária ou do epitélio reduzido do órgão do esmalte (DIB, 2012).

Os queratocistos odontogênicos podem ser encontrados em pacientes que variam da criança ao adulto idoso, porém 60% dos casos são diagnosticados na faixa de 10 a 40 anos (VAROLI, 2010).

O diagnóstico e a exata classificação dependem de exame microscópico do tecido, associado ao estudo cuidadoso dos dados clínicos e radiográficos. Os Queratocistos são assintomáticos em sua fase inicial, tornando-se sintomáticos em estágios mais avançados onde estão maiores podendo gerar sintomas característicos tais como: dor, parestesia, tumefação, mau posicionamento dentário, drenagem de material pardacento, e trismo (GARCIA, 2011).

Quanto mais precoce for o diagnóstico, menos agressivo será o tratamento cirúrgico e por serem geralmente assintomáticos, muitos são descobertos acidentalmente em radiografias de rotina (VAROLI, 2010).

Tem predileção pela região posterior e ramo ascendente da mandíbula, na maioria dos casos associado a um dente incluso. O aspecto radiográfico desta lesão é unilocular, mas quando multilocular pode estar associado à Síndrome de Gorlin. Apresenta revestimento epitelial do tipo estratificado paraqueratinizado com células basais hiper cromáticas e mais externamente um tecido conjuntivo fibroso que pode conter cistos-satélites. Mais externamente, apresenta um tecido conjuntivo fibroso, friável e bem vascularizado, geralmente sem infiltrado inflamatório (PEIXOTO, 2009). O TOQ apresenta elevada capacidade proliferativa do epitélio, o que é uma característica marcante, sobretudo na camada suprabasal podendo ser uma das possíveis explicações

para a agressividade local, além de sua alta taxa de recorrência (PEIXOTO, 2009).

As recidivas são observadas mais frequentemente em pacientes na faixa dos 50 anos de idade, quando são comparados aos pacientes de outros grupos etários (PEIXOTO, 2009). O índice de recidiva varia de 22% a 60% (ANTUNES, 2005). Outros pesquisadores descrevem maiores taxas de recorrência em pacientes mais jovens e ainda outros defendem que a recidiva é diretamente relacionada às características intrínsecas do TOQ, por exemplo, quando apresenta tecido conjuntivo fibroso fino e friável e com tendência à formação de cistos satélites e também relacionado ao método de tratamento instituído (NEVILLE, 2014).

A chance de recidiva pode ser reduzida quando a terapêutica dessa entidade com osteotomia periférica é realizada com ou sem o uso da solução de Carnoy na loja cirúrgica, por três minutos após a técnica de enucleação (ACIOLE, 2010).

A técnica cirúrgica que resulte na remoção incompleta do cisto, pelo fato de a cápsula ser fina e friável, a existência de perfuração das corticais ósseas e a aderência aos tecidos moles adjacentes podem resultar em alto índice de recorrência, inclusive em tecidos moles e enxertos ósseos, o que sugere que os queratocistos sejam classificados como uma neoplasia benigna (ACIOLE, 2010).

Devido ao alto poder de recorrência desse tumor, tem-se a necessidade de acompanhamento clínico e radiográfico por, no mínimo, sete anos, devido ao alto índice de recidiva e com isso, o diagnóstico necessita, mais do que nunca, da união dos achados clínicos, imaginológicos e histopatológicos, e também às diversas formas de tratamento que ainda não estão em consenso na literatura (ACIOLE, 2010).

A técnica cirúrgica escolhida é muito eficaz na diminuição das recidivas, fato este muito importante uma vez que o TOQ é uma patologia que causa extensa lesão tecidual levando a uma grande perda de tecido saudável do paciente, podendo agravar o caso.

REFERÊNCIAS

1. ACIOLE, G.T.S.; JOUBER, M.A.M.S.; ACIOLE, M.S.; NETO, N.R.; PINHEIRO, A.L.B. Tumor odontogênico queratocisto recidivante: tratamento cirúrgico conservador ou radical? Relato de caso clínico. *Rev. Cir. Traumatol. Buco-Maxilo-fac.*, Camaragibe 2010; 10 (1): 43-48.
2. ANTUNES, A. A. *et al.* Tumor Odontogênico Ceratocístico: análise de 69 casos. *Rev. Bras. Cir. Cabeça Pescoço*, 2007; 36(2): 80-82.
3. DIB, J.E.; FERREIRA, M.S.; GUEDES, K.P.; TAVARES, P.G.; DIB, M.B.E. 2008. In: *Tumor odontogênico ceratocístico em mandíbula – relato de caso clínico. Disponível em: <http://bucomaxilofacial.blogspot.com.br/2009/03/tumor-odontogenico-ceratocistico-em.html>. Acesso em: 07abr. 2012.*
4. GARCIA, C.B.; GIGNON, V.F.; MELO, M.R.; COSTA, S.A.A.; COSTA, J.M.C.; PATROCINIO, L.G. Tumor odontogênico queratocístico extenso de mandíbula: enucleação associada à crioterapia relato de caso. *Rev Bras Cir Craniomaxilofac* 2011; 14(1): 60-2.
5. MALLMANN, C.T. *et al.* Tumor odontogênico Ceratocístico- levantamento de casos e revisão de literatura. *Odonto*, 2012; 20(40):67-72.
6. NEVILLE, B.W.; DAMM, D.D.; ALLEN, C.M.; BOUQUOT, J.E. *Patologia Oral e Maxilofacial*. 2 ed. Rio de Janeiro: Guanabara Koogan, 2004; 800p.
7. PEIXOTO, R.F.; MENEZES, D.P.B.; PEREIRA, J.S.; PEREIRA, K.M.A.; COSTA, A.L.L. Tumor odontogênico ceratocístico: revisão dos achados atuais. *Rev. Cir. Traumatol. Buco-Maxilo-fac.*, 2009; 9(3): 21-28.
8. VAROLI, F.P.; COSTA, E.; BUSCATTI, M.Y.; OLIVEIRA, J.X.; COSTA, C. Tumor odontogênico queratocístico: características intrínsecas e elucidação da nova nomenclatura do queratocisto odontogênico. *J Health Sci Inst.*, 2010; 28(1):80-3.

Recebido em: 7/2016.

Aceito em: 8/2016.